

# Medidas referenciales en ecografía pediátrica, aparato urinario y suprarrenales

LUÍS FERNANDO GENTILE

Las mediciones de los órganos en ecografía pediátrica son utilizadas: 1) para determinar el tamaño de esos órganos y completar el diagnóstico de entidades clínicas; 2) para el seguimiento de los cambios de tamaño en patologías primarias o secundarias. También se pueden utilizar para controlar la respuesta a los tratamientos en enfermedades hemato-oncológicas y utilizar parámetros de evolución.

El objetivo de este trabajo es la revisión y difusión de una serie de tablas utilizadas por especialistas de imágenes de varios centros públicos y privados y el uso personal de las mismas. Por otra parte, en alguna de ellas, se modificaron de acuerdo a experiencias y trabajos de distintos especialistas.

## CONSIDERACIONES PREVIAS

Cuando medimos una estructura tenemos que tener en cuenta el error de medición posible. Sobre la variación de medidas de un objeto determinado existen tres errores posibles:

1. Error de precisión.
2. Error de exactitud.
3. Error de validez.

En todos ellos los distintos autores sostienen que en la repetición de medidas el error intraobservador (el del equipo) es menor que el interobservador.

Desde el punto de vista ecográfico es útil tener presente como concepto que la resolución longitudinal (medir siguiendo el haz ultrasónico) es mucho más exacta que cuando medimos la estructura en forma lateral (perpendicular al haz).

Se puede considerar que el error de la longitud es  $\pm$  un milímetro y el error lateral  $\pm$  5 mm.

La recomendación de Lejarraga y colaboradores es sus distintos trabajos confirman que el error intraobservador es menor al interobservador.

Por esto mismo, es aconsejable que las mediciones repetitivas y de control sean efectuadas por un mismo observador de confianza.

Hay que considerar que los equipos con sus *calipers* y *software* de medición deben controlarse periódicamente para mejorar la precisión.

En definitiva, los tres puntos para una medición exitosa en ecografía son los siguientes:

1. Fidelización y confianza en el operador.
2. Medir (cuando sea posible) siguiendo el haz ultrasónico para obtener los beneficios de la resolución longitudinal.
3. Efectuar el corte en el diámetro mayor del órgano como medida referencial óptima.

Las tablas de Lejarraga y colaboradores muestran un período de crecimiento que coincide con el crecimiento notorio de los distintos órganos desde los trece a los quince años y en los dos primeros años.

Sin embargo, como se verá en las tablas, el tamaño de los órganos cambia paulatimamente en todas las edades.<sup>1</sup>

## RIÑONES

### a) Características de la medición y técnica

No se realiza ninguna preparación del paciente. En decúbito ventral se visualizan claramente ambos riñones y sin la interposición de gases intestinales.

También es posible realizarlo en decúbito dorsal. En esta última posición el riñón derecho se visualiza más claramente que el iz-

quierdo, que se encuentra algo oculto por los gases del ángulo esplénico.

El aspecto ecográfico es el siguiente: menor ecogenicidad o brillantez del hígado y el bazo. En pediatría se distinguen la corteza y las pirámides oscuras e hipoeoicas. El seno renal es marcadamente ecogénico por la abundante grasa que contiene.<sup>2,3,4</sup>

La medida más confiable es la del máximo diámetro longitudinal. Puede haber diferencias mínimas de tamaño entre el riñón derecho y el izquierdo. Habitualmente el riñón izquierdo es mayor en 5 a 7 mm, que el derecho en el diámetro longitudinal. También varía si el diámetro longitudinal se mide en decúbito dorsal o ventral. En este último caso el riñón se reduce de 3 a 4 mm por que sus polos "caen" hacia abajo.

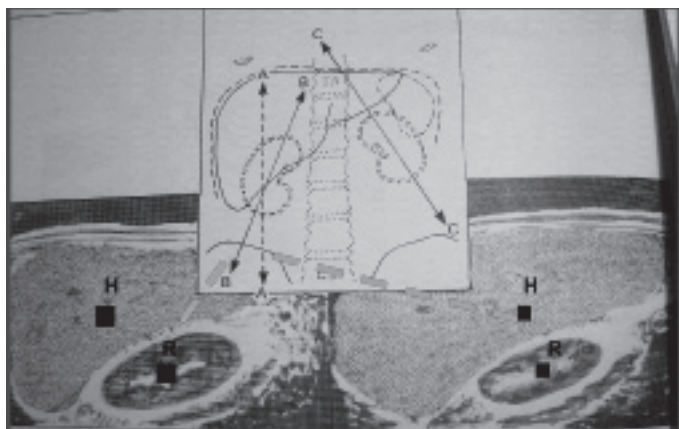
### Diámetro longitudinal renal en relación a la altura o longitud corporal en cm

Altura en cm	Riñón (promedio) en cm DS (desvío estándar) de $\pm 0,5$ cm
55	5,1
65	5,3
75	6
85	6,2
95	6,7
115	7,6
135	8,1
145	9
155	9,6
165	9,4

Medidas en decúbito ventral.

### Figura 1.

En los riñones debe medirse el mayor diámetro longitudinal. El diámetro transverso y anteroposterior son accesorios y tienen mayor valor cuando se utilizan para el volumen.



Este esquema muestra un corte aceptable donde la medida se realiza entre ambos polos (B) y un corte erróneo que no tiene en cuenta el diámetro mayor del órgano. Consecuentemente el riñón se presenta falsamente de menor tamaño (A).

### Medidas del riñón en recién nacidos de término

#### Diámetros longitudinales promedio con desvío standard

Riñón derecho (mm)	Riñón izquierdo (mm)
41,2 +/- 4,5	43,3 +/- 4,35

(Nótese que siempre el RI es mayor que el derecho)

### Datos comparativos entre peso en el nacimiento y diámetro longitudinal renal en prematuros

Peso al nacer (gr)	Diámetro longitudinal renal en mm (DS $\pm 8$ mm)
600 g	26 a 36 mm
1500 g	33 a 43 mm
2500 g	40 a 50 mm
3500 g	45 a 55 mm

### Diámetro longitudinal renal en relación a la edad

Edad	Longitud renal media (cm) (con DS $\pm$ 0.5 cm)
0 meses	4,5
2 meses	5,3
6 meses	6,2
10 meses	6,3
1 año	6,7
2 años	7,4
3 años	7,5
4 años	7,9
5 años	8,2
6 años	7,8
7 años	8,4
8 años	9
9 años	9,3
10 años	9,3
11 años	9,9
12 años	10,5
13 años	9
14 años	10,1
15 años	10,2
16 años	10,3
17 años	10,5
18 años	10,8

### GLÁNDULAS SUPRARRENALES

El estudio de las glándulas suprarrenales no necesita preparación y se pueden estudiar en cortes sagitales, coroneales y axiales.

El aspecto de la corteza es hiperecogénica (brillante) y la médula hipoecogénica (oscura). A los dos meses, poseen más médula que corteza. A los seis meses, las glándulas se achican y aumentan su ecogenicidad. A la edad de doce a quince meses la glándula es similar a la del adulto y es hiperecogénica (se presenta como un pequeño triángulo brillante y blanco).

### Medidas

La longitud se mide en el máximo diámetro superoinferior desde el vértice a la base de la glándula. Los diámetros máximos transverso y anteroposterior se miden en un plano axial perpendicular a la longitud de una de las alas.

### Diámetros de la glándula suprarrenal en relación a la edad

Día	Transverso (D. S $\pm$ 1.8 mm)	Anteroposterior ( $\pm$ 1.8 mm)	Longitudinal ( $\pm$ 1.8 mm)
1	18	9,7	17
2	15	7,5	13
3	13,6	7	11,5
4	12	6	9
12	11	5,2	8
42	9,8	5,5	7

en mm con DS de  $\pm$  1, 8 mm.

### GLÁNDULAS SUPRARRENALES EN EL RECIÉN NACIDO

Las glándulas se estudian de la misma manera que en los niños mayores.

El aspecto es oval en el plano transversal o como "Y" invertida en el corte longitudinal. Un anillo de bajos ecos rodea a un delgado núcleo ecogénico. La glándula derecha se ve casi en un cien por ciento de los casos y la izquierda en un noventa por ciento.

### Medidas

La altura es el máximo del diámetro superoinferior y el ancho es el máximo del plano perpendicular a la longitud de las alas. El tamaño de la glándula disminuye rápidamente en las primeras seis semanas.<sup>5,6,7</sup>

### Cuadro comparativo entre la edad gestacional y diámetro longitudinal de la suprarrenal

Edad gestacional en semanas	Longitud suprarrenal promedio (mm)
25 - 30	12
31 - 35	14
36 - 40	17

**VEJIGA**

La vejiga requiere su llenado previo y se realizan medidas en el plano axial, anteroposterior y luego longitudinal. Las medidas deben realizarse antes y después de la micción.

El aspecto es de un gran cuadrilátero.

**Medidas**

Volumen en mililitros: longitud por profundidad y por ancho por 0,51 (L x AP x TR ) x 0,51.

Los volúmenes utilizados según tablas confeccionadas de la sección Urodinamia del servicio de Urología del Hospital de Niños "Ricardo Gutiérrez" son:

Edad	Capacidad media	Máxima
2 meses	15 ml	21 ml
4 meses	30 ml	42 ml
6 meses	45 ml	63 ml
8 meses	60 ml	84 ml
10 meses	70 ml	98 ml
12 meses	83 ml	116 ml
2 años	106 ml	149 ml
3 años	130 ml	182 ml
4 años	154 ml	216 ml
5 años	178 ml	249 ml
6 años	202 ml	282 ml
7 años	225 ml	315 ml
8 años	249 ml	349 ml
9 años	273 ml	382 ml
10 años	297 ml	415 ml
11 años	320 ml	449 ml
12 años	368 ml	482 ml
13 años	392 ml	515 ml
14 años	416 ml	548 ml

**PARED VESICAL**

Debe estudiarse con la vejiga llena y deben medirse la pared en planos transversos y longitudinales colocando el transductor encima del pubis. En el plano transversal, el piso vesical lateral al triángulo, y en el plano sagital, la pared posterior, son los mejores sitios para medirla.<sup>8,9,10</sup>

El aspecto ecográfico es un suave contorno ecogénico.

**Medidas**

En la vejiga vacía igual o menor de 5 mm.

En la vejiga distendida igual o menor de 3 mm. Aumenta su espesor en cistitis o tumores

**PELVIS RENAL****Diámetro anteroposterior de referencia**

Preparación: se debe realizar con vejiga llena y vacía.

Posición: se mide con un corte transversal o axial el diámetro anteroposterior de la pelvis en decúbito ventral.

**Medidas de la pelvis renal antes del nacimiento**

5 mm en las 15 – 20 semanas de gestación.

8 mm en las 20 – 30 semanas de gestación.

10 mm en las > 30 semanas de gestación.

**Medidas**

Posnatal debe medir 5 mm en su límite máximo.

Entre 5 y 10 mm, necesita control ecográfico periódico.

Si es mayor de 10 mm, completar con otros estudios según criterio de cada institución y de sus respectivos nefrólogos o urólogos pediátricos.<sup>11,12,13,14,15</sup>

**ALGUNAS CONSIDERACIONES PATOLÓGICAS RELACIONADAS AL TAMAÑO RENAL****1) Aumento bilateral del tamaño del riñón**

- Duplicaciones.
- Hidronefrosis.
- Hijos de madres diabéticas.
- Visceromegalia (enfermedad de Beckwith-Wiedemann).
- Trombosis venal renal.
- Glomerulonefritis.
- Síndrome nefrótico.
- Poliquistosis del neonato (Potter).
- Nefroblastomatosis.

## 2) Agrandamiento renal unilateral

- Displasia multiquistica.
- Hidronefrosis.
- Duplicación.
- Trombosis venal renal.
- Megacálices.
- Hipertrofia compensadora.

## 3) Aumento unilateral del tamaño renal en el recién nacido

- Lobulación fetal.
- Riñón en herradura.
- Ectopía cruzada.
- Duplicación localizada en el lóbulo superior.
- Tumor renal.
- Quiste renal.
- Abscesos.
- Extensión del neuroblastoma congénito.

## 4) Agrandamiento simétrico bilateral del riñón

- Duplicación.
- Tumores renales bilaterales.
- Quistes bilaterales.

## 5) Agrandamiento suprarrenal del recién nacido

- Hemorragia suprarrenal.
- Neuroblastoma bilateral.
- Enfermedad de Wolman.

## 6) Riñones pequeños del recién nacido

- Agenesia.
- Aplasia.
- Displasia.<sup>16,17,18</sup>
- Hipoplasia.
- Hipoplasia segmentaria.
- Trombosis de la vena renal (estadio final).

## 7) Agrandamiento asimétrico bilateral del riñón y de la glándula suprarrenal en el lactante y en niños

- Tumor de Wilms.
- Neuroblastoma.
- Polo superior hidronefrótico con ureterocele.
- Duplicación.
- Quiste renal.
- Pielonefritis xantogranulomatosa.
- Tumor suprarrenal.

## 8) Agrandamiento simétrico unilateral del riñón en lactantes y niños

- Hidronefrosis.
- Hipertrofia compensadora.
- Duplicación.
- Trombosis de la vía renal.
- Neoplasia.

## 9) Agrandamiento renal bilateral en lactantes y niños

- Hidronefrosis.
- Duplicación con hidronefrosis.
- Tumor de Wilms.
- Extensión del neuroblastoma.
- Enfermedad por almacenamiento.
- Leucemia.
- Linfoma.
- Angiomiolipoma.
- Enfermedad quística.
- Glomeronefritis.
- Síndrome nefrótico.
- Drepanocitosis.
- Duplicación.
- Nefroblastomatosis.<sup>19,20,21</sup>

## CONCLUSIONES

Esta revisión y difusión de las tablas utilizadas por especialistas en imágenes y el uso que personalmente hacemos de las mismas en la determinación del tamaño de los órganos, complementando el diagnóstico y la evolución de ciertas entidades clínicas y el control de la respuesta a determinadas terapéuticas, son el producto de experiencias acumuladas que pretenden colaborar con los variados y en ocasiones complejos diagnósticos que ofrecen los pacientes pediátricos

## BIBLIOGRAFÍA

1. Lejarraga y col. Crecimiento y Desarrollo. Publicación de SAP, ed. 2004.
2. Dinkel E, Erkel M, Dittirch M, Peteres H, Berres M, Schulte-Wissermann H. Kidney size in childhood. Sonographical growth charts for kidney length and volumen. *Pediatric Radiology* 1985; 15:38-43.
3. Rosenbaum Dm, Korngold E, Tell RL. Sonographic assessment of renal length in normal children. *American Journal of Roentgenology* 1984; 142: 467-429.
4. Konus OL, Ozdemir A, Akkaya A, Erbas G, Celik H, Isik S. Normal liver, spleen, and kidney dimensions in neonates, infants and children:

- evaluation with sonography. *American Journal of Roentgenology* 1998;171:1693-1698.
5. Holloway H, Jones TB, Robinson AE, Harpen MD, Wiseman AJ. Sonographic determination of renal volumes in normal neonates. *Pediatric Radiology* 1983;13:212-214.
  6. Schiesinger AE, Hedlund GL, Pierson WP, Null DM. Normal standards for kidney length in premature infants: determination with US. *Work in progress. Radiology* 1987; 164:127-129.
  7. Haller JO, Berdon We, Friedman AP. Increased renal cortical echogenicity: a normal finding in neonates and infants. *Radiology* 1982; 142:173-174.
  8. Scott EM, Thomas A, McGarrigle HH, Lachelin GC. Serial adrenal ultrasonography in normal neonates. *Journal of Ultrasound in Medicine* 1999;9:279-283.
  9. Oppenheimer DA, Carroll BA, Yousem S. Sonography of the normal neonatal adrenal gland. *Radiology* 1983;146:157-160.
  10. Malean GG, Edell SI. Determination of bladder volumen by gray scale ultrasonography. *Radiology* 1978;128:181-182.
  11. Griffiths CJ, Murria A, Ramsden PD. Accuracy and repeatability of bladder volumen measurement using ultrasonic imaging. *Journal of Urology* 1986;136:808-812.
  12. Poston GJ, Joseph AE, Riddle PR. The accuracy of ultrasound in the measurement of changes in bladder volumen. *British Journal of Urology* 1983;55:361-363.
  13. Atención personal de S. de urología H. de Niños Doctores Podestá M y Ruarte A.
  14. Jequier S, Rousseau O. Sonographic measurements of the normal bladder wall in children. *American Journal of Roentgenology* 1987;149:563-566-
  15. Manieri C, Carter SSC, Romano G, Trucchi A, Valenti M, Tubaro A. The diagnosis of bladder outlet obstruction in men by ultrasound measurement of bladder wall thickness. *Journal of Urology* 1998;159:761-765-
  16. Ingram S, Hollman AS. Colour Doppler sonography of the normal paediatric testis. *Clinical Radiology* 1994; 49: 266-267.
  17. Leung ML, Gooding GAW, Williams RD. High resolution sonography of scrotal contents in asymptomatic subjects. *American Journal of Roentgenology* 1984; 143:161-164.
  18. Paltiel HJ, Diamond DA, Di Canzio J, Zurakowski D, Borer JG, Atala A. Testicular volumen: comparison of orchidometer and Us measurements in dogs. *Radiology* 2002; 222 :114-119.
  19. Sellars MEK, Sidhu PS. Pictorial review: Ultrasound imaging of the rete testis. *European Journal of Ultrasound* 2001;14:115-120.
  20. Sellars MEK, Sidhu PS. Ultrasound appearances of the testicular appendages: pictorial review. *European Radiology* 2003; 13:127-135.
  21. Clautice-Engle T, Anderson NG, Alla RB, Abbott GD. Diagnosis of obstructive hydronephrosis in infants. Comparison sonograms performed 6 days and 6 weeks after birth. *American Journal of Roentgenology* 1995;164:963-967.